




Dr. Salvador Allende Gossens

Protocolo 57-11 IF

Causa ROL N° 77-2011

Estudio Pericial de Causa de Muerte



Peritos

- Francisco Etxeberría Gabilondo
- Mary Luz Morales Rodríguez
- Douglas Ubelaker
- David Pryor
- Isabel Martínez Armijo
- Ángel Medina Bejarano
- Edgar Rueda Guevara
- Jorge Pinares Toledo
- Luis Farías
- Jorge Curcovic
- Leonel Liberona
- Germán Tapia Coppa
- Felipe Donoso, (Observador CICR)



Peritajes realizados 1973 - 1974



- Protocolo de autopsia 2449-73 - IML
- Informe de Sitio del Suceso – PDI
- Fotografías en Hospital Militar
- Informe balístico - PDI
- Informe químico - PDI



Peritajes realizados 2011



- Exhumación
- Informe pericial odontológico
- Informe antropológico
- Informe de evidencia asociada
- Informe pericial balístico
- Informe de entomología
- Informe pericial de genética forense
- Análisis multidisciplinario del caso



Exhumación



- Se realiza el 23.05.2011, en el Cementerio General de Santiago, estando los restos y el ataúd en custodia de la Unidad Especial de Identificación Forense del Servicio Médico Legal de Santiago, con cadena de custodia N.U.E 1955902



Cronología Inhumación



- Fallecimiento -11.09.1973
- Inhumación en Viña del Mar -12.09.1973
- Exhumación y traslado a Santiago -Sept.1990
- Exhumación y Peritajes – 23.05.2011




Exhumación



Exhumación



Gobierno de Chile | Servicio Médico Legal



Apertura de Urna




- A las 9:58 hrs, después de la lectura del Acta de Exhumación por parte de la Arqueóloga Isabel Martínez Armijo se inicia la apertura del ataúd en cuyo interior se hallaba la urna con los restos.
- Se constató que ésta se encontraba sujeta dentro de la urna por dos barras metálicas

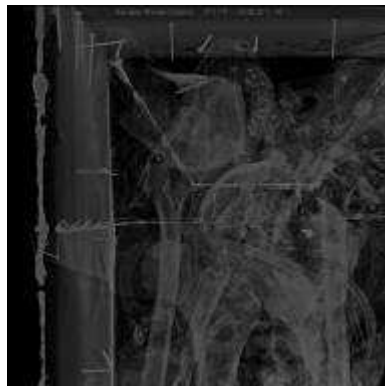
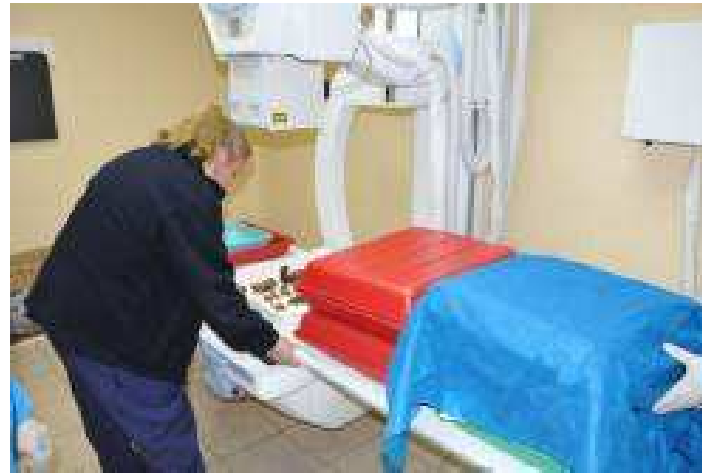


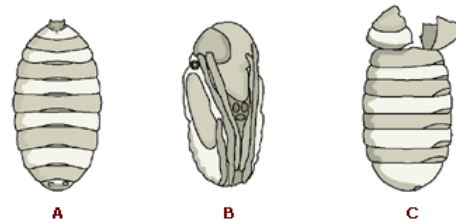
Apertura de Urna



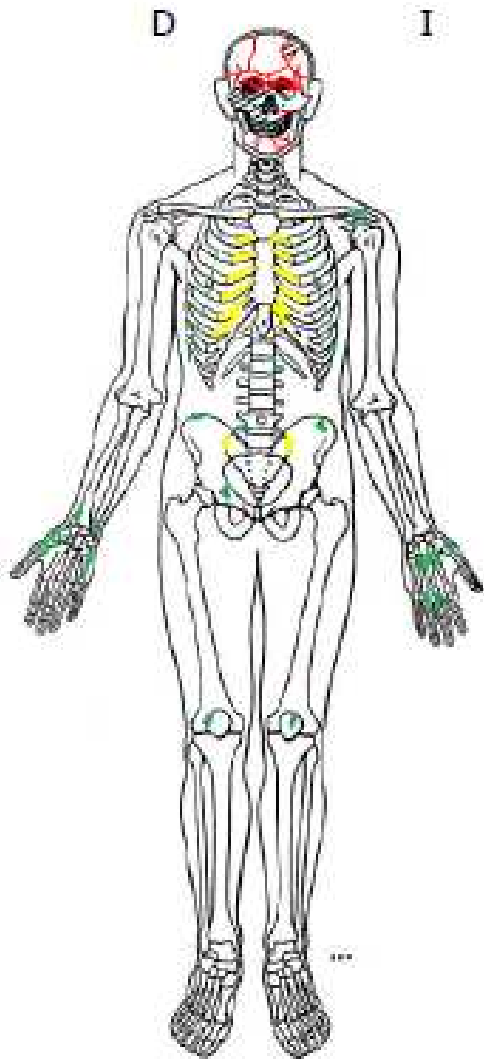
Apertura de Urna



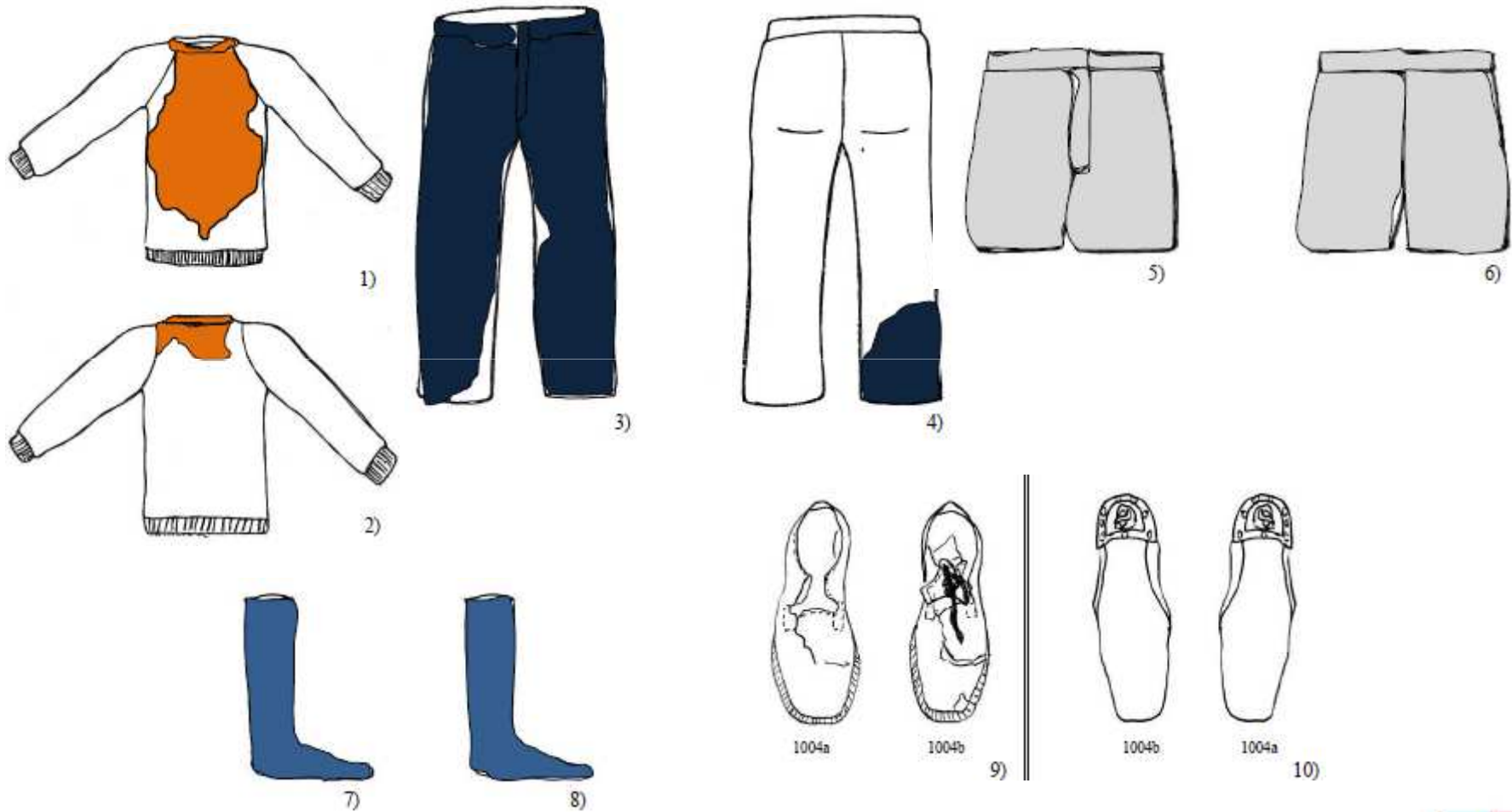
Inventario y análisis de evidencia



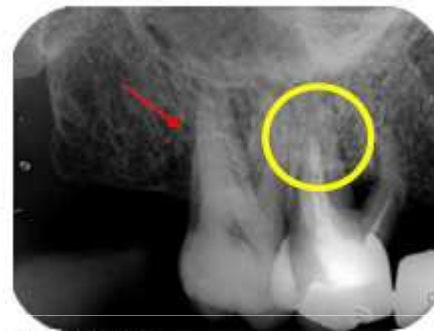Inventario y análisis de evidencia



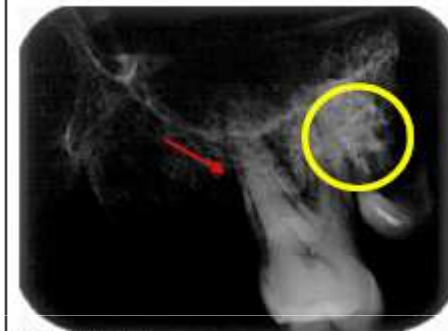Informe de evidencia asociada



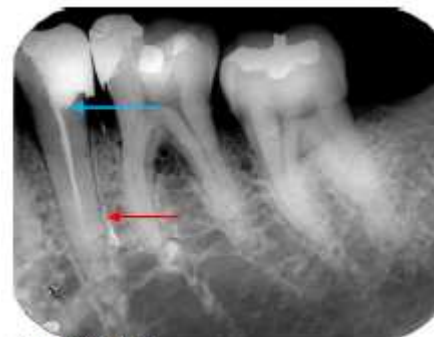Odontología Forense



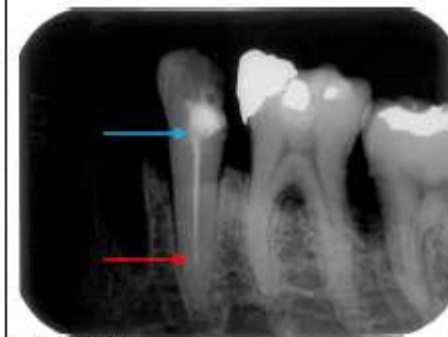
AM 18-03-1971




PM 25-05-2011



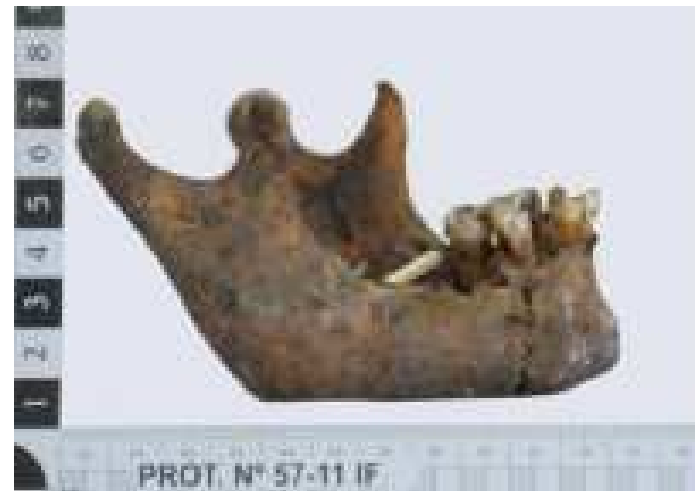
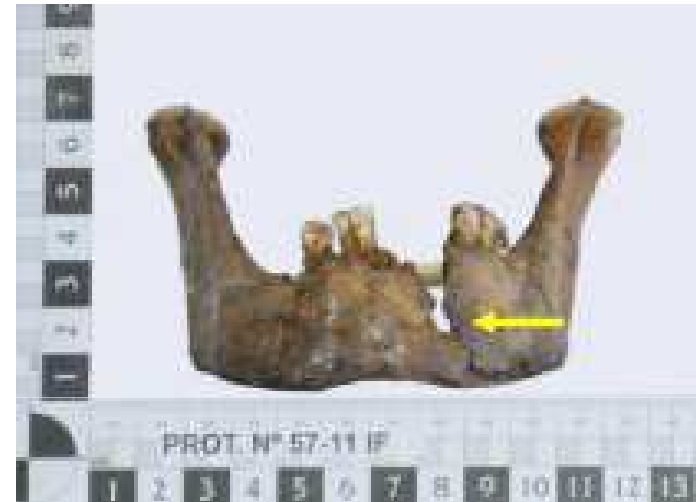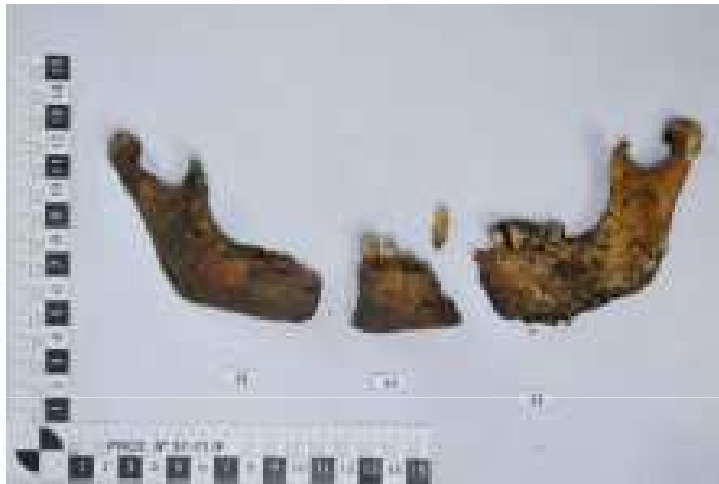AM 18-03-1971




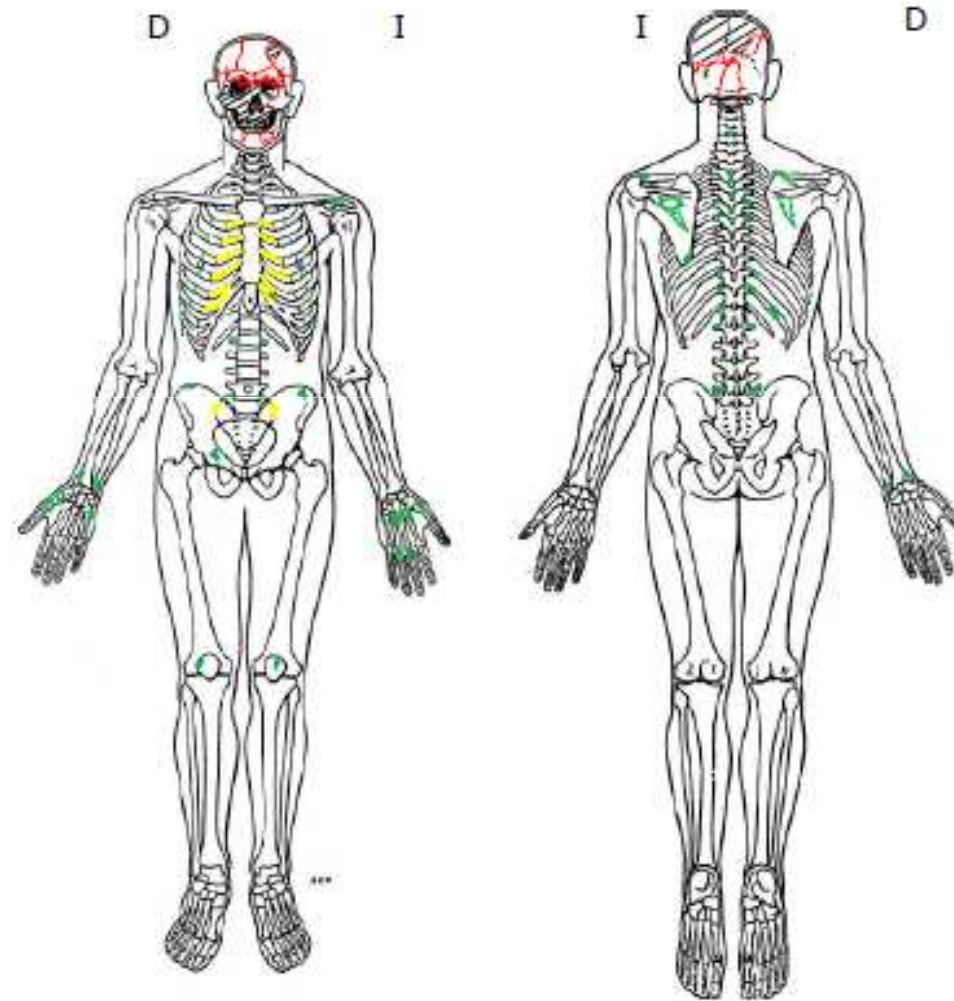
PM 25-05-2011




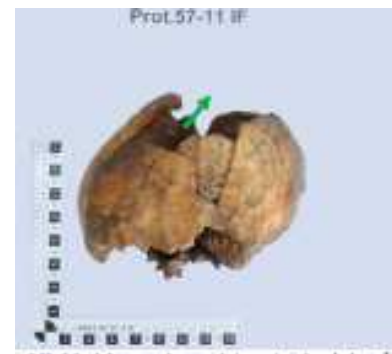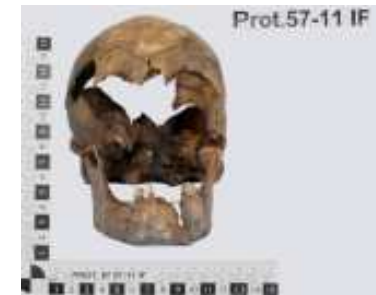
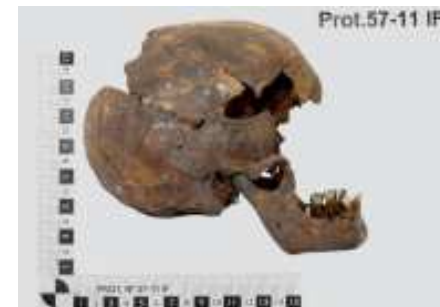Odontología Forense



Antropología Forense



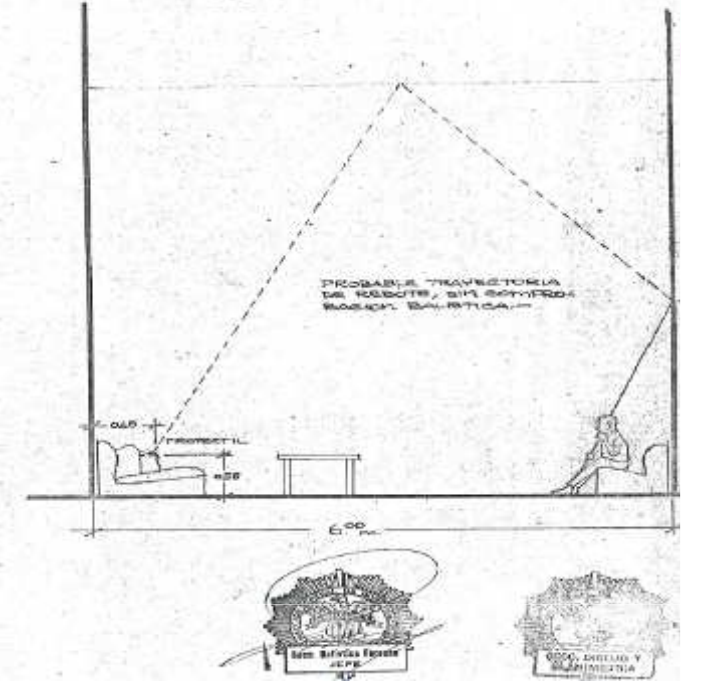
Antropología Forense



Balística




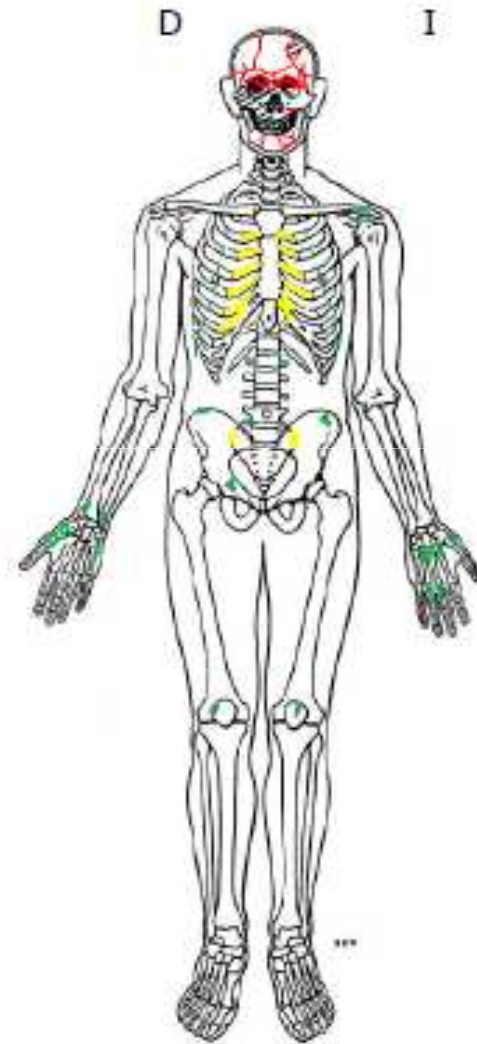
PERFIL QUE MUESTRA LA POSICION DE DIS PARO QUE PERMITE LA COINCIDENCIA DE LA TRAYECTORIA INTERNA QUE SE INICIA EN LA REGION SUB-MENTONIANA Y LA EXTERNA QUE IMPACTA EN EL MURO ORIENTE



Selector de tiro en posición "automática"

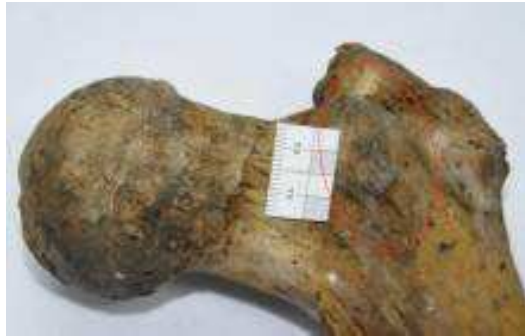

Química



Genética Forense

GMI - Austria



99,9999999%



Medicina



- Identidad positiva de Salvador Allende Gossens.
- Cadáver esqueletizado casi completo.
- Ausencia de trauma en postcráneo.
- Trauma por PAF de alta velocidad a nivel del cráneo.
- Ausencia de otros signos de trauma balístico (morfología y química)



- **Causa de muerte**
- “Lesión perforante de la cabeza por proyectil de arma de fuego de alta velocidad a contacto”
 - Muerte instantánea (Síndrome corazón vacío)
- **Forma médico legal de la muerte:**
- “Suicidio”
 - Ausencia de otros traumas
 - Ausencia de signos de lucha
 - Consistencia necropsia-SS-balística 1973 con peritajes 2011
- Circunstancias especiales que rodearon la muerte: Golpe de Estado



